CETOACIDOSIS DIABÉTICA DIAGNOSTICADA A RAÍZ DE UN BROTE PSIQUIÁTRICO

Autor: Ángel Vizcay Atienza, 6º Grado Medicina. Universidad de Navarra
Director TFG: Dr. Pablo Monedero Rodríguez. Departamento de Anestesia y Cuidados intensivos

INTRODUCCIÓN

Presentamos el caso clínico de un paciente con cetoacidosis diabética (CAD) como debut de una Diabetes Mellitus tipo 1 (DM1) que consideramos de interés por su presentación atípica con síntomas predominantemente psiquiátricos y su difícil diagnóstico inicial, confundiéndose en un principio con una crisis ansioso-depresiva.

CUADRO CLÍNICO

Varón de 19 años que ingresó en UCI procedente de la Planta de Psiquiatría por un cuadro de disminución del nivel de conciencia, taquipnea y acidosis.

ANTECEDENTES

- **Hipotiroidismo subclínico en tratamiento con Eutirox®.**
- **Refirió consumo ocasional de Romilar®.**
- **No alergias conocidas.**
- **Consultas al psicólogo del colegio por problemas en la esfera social.**

HISTORIA ACTUAL

El paciente acudió a Urgencias por primera vez por un cuadro de alteración en la percepción del sabor, congestión nasal, tos esporádica y disnea. Las pruebas complementarias realizadas (Hemograma, PCR y Rx de senos) fueron normales. El paciente presentó taquipnea en la exploración física y refirió encontrarse disgustado por una discusión reciente con una amiga, negando tener ansiedad o preocupación. Se decidió solicitar informe a Psiquiatría, donde se le pautó Rivotril® y Zolpidem® por posible episodio ansioso-depresivo, dándole el alta a domicilio. En menos de 12 horas, el paciente vuelve a Urgencias por empeoramiento del cuadro, aumentando la taquipnea y la confusión. Se determinó ingreso en Psiquiatría y se administró Rivotril® y Zolpidem®. Debido a la persistencia de taquipnea, taquicardia y dificultad respiratoria, se realizó un equilibrio ácido-base venoso en el que se observó: pH: 6,94; PCO2: 15 mmHg; PO2: 56 mmHg; Na: 134 mEq/L; K: 3,8 mEq/L; glucosa: 394 mg/dL, bicarbonato: 3,2 mM/L; Hb: 16,1 g/dL. El paciente se encontraba confuso, con disminución del nivel de cosciencia. GCS= 13 (O= 3; V= 4; M= 6). Incremento de la taquipnea y la taquicardia.

Ante la gasometría y el estado del paciente, se decide traslado a UCI, iniciándose en ese mismo momento la administración de fluidos y bicarbonato por un cuadro compatible con cetoacidosis diabética.

La analítica al ingreso en UCI mostró una osmolalidad de 327 mOsm/Kg y cuerpos cetónicos Beta-Hidroxibutirato de 4,51 mmol/L.

Elemento	18/03/2012 09: 17: 22	18/03/12 12: 19: 48	18/13/12 22: 18: 16	19/03/2012 10: 21: 04	20/03/2012 07: 28: 59
	Venosa	Arterial	Venosa	Venosa	Venosa
pH	6,94	7,34	7,29	7,28	7,39
pCO2 (mmHg)	15	13	30	33	38
pO2 (mmHg)	56	119	39	28	46
Na+ (mEq/L)	134	146	142	141	137
K+ (mEq/L)	3,80	3,70	2,90	7,00	2,90
Ca++ (mmol/L)	1,01	0,90	1,12	1,14	1,19
Glu (mg/dL)	394	220	184	156	154
Lac (mmol/L)	1,50	1,70	0,80	0,60	0,60
Htc (%)	52	40	34	34	33
Ca++ (7.4)(mmol/L)	0,84	0.89	1,07	1,09	1,19
HCO3- (mmol/L)	3,20	7,50	14,40	15,50	23,00
HCO3std (mmol/L)	3,00	13,40	15,70	15,80	23,30
TCO2 (mmol/L)	3,70	7,90	15,30	16,50	24,20
BEecf (mmol/L)	-29,10	-17,80	-12,20	-11,20	-2,00
BE (B)(mmol/L)	-27,70	-14,90	-11,00	-10,30	-1,70
SO2 (%)	64,00	99	66	43,00	81,00
THbc (g/dL)	16,10	12,40	10,50	10,50	10,20
Temp (º	37,00	37,00	37,00	37,00	37,00
(A-a) O2	75	15	74	81	57
FIO2 - % O2		50	50	50	50
Ventilación. Modo		Esp.	Esp.	Esp.	Esp

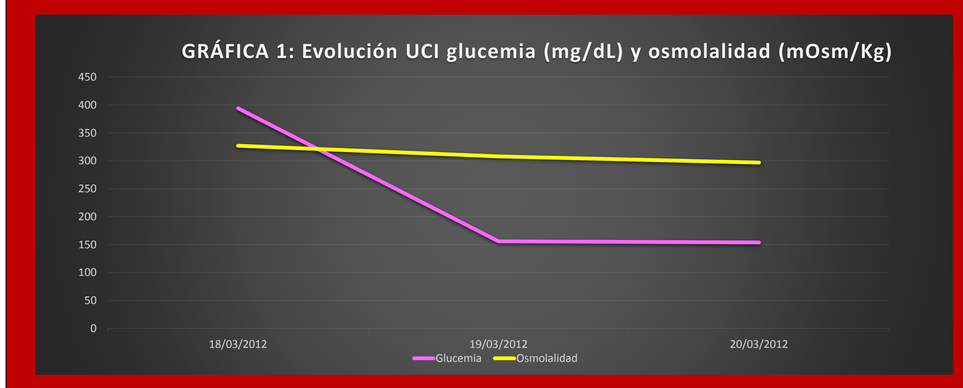

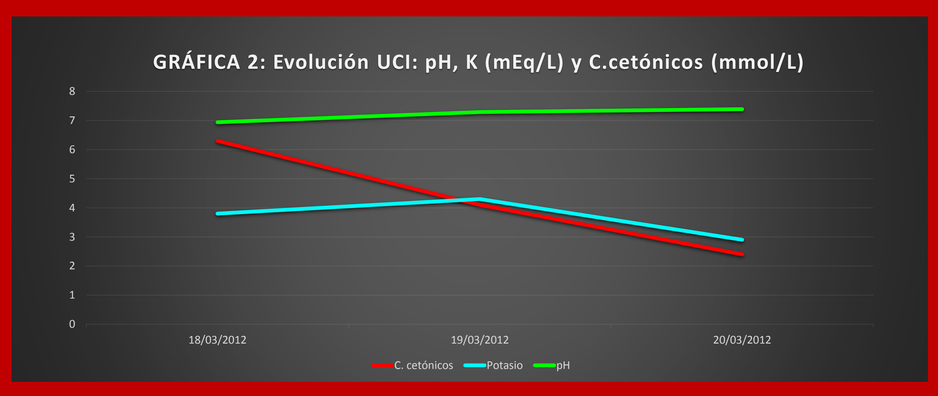

TRATAMIENTO

Se administró fluidoterapia con SF 0,9% a 1L/h y lenta corrección de los valores de glucemia con insulina en bolus IV 0,1 U/kg, seguido de 0,1 U/kg/h en perfusión. Se aplicó bicarbonato 1M para la corrección del pH y potasio para corregir la hipopotasemia. Destaca la paulatina mejoría del cuadro (ver gráficas) y el nivel de conciencia alterado y mantenido durante las primeras 24 horas (se realizó TAC cerebral que no mostró signos de patología aguda).

EVOLUCIÓN

Tras dos días y la mañana del tercer día de ingreso en UCI, se consiguió la corrección del cuadro de cetoacidosis . Se determinó el alta a planta con informe a Endocrinología, que posteriormente le diagnosticó de Diabetes mellitus tipo 1 con autoinmunidad positiva y péptido C prácticamente indetectable.

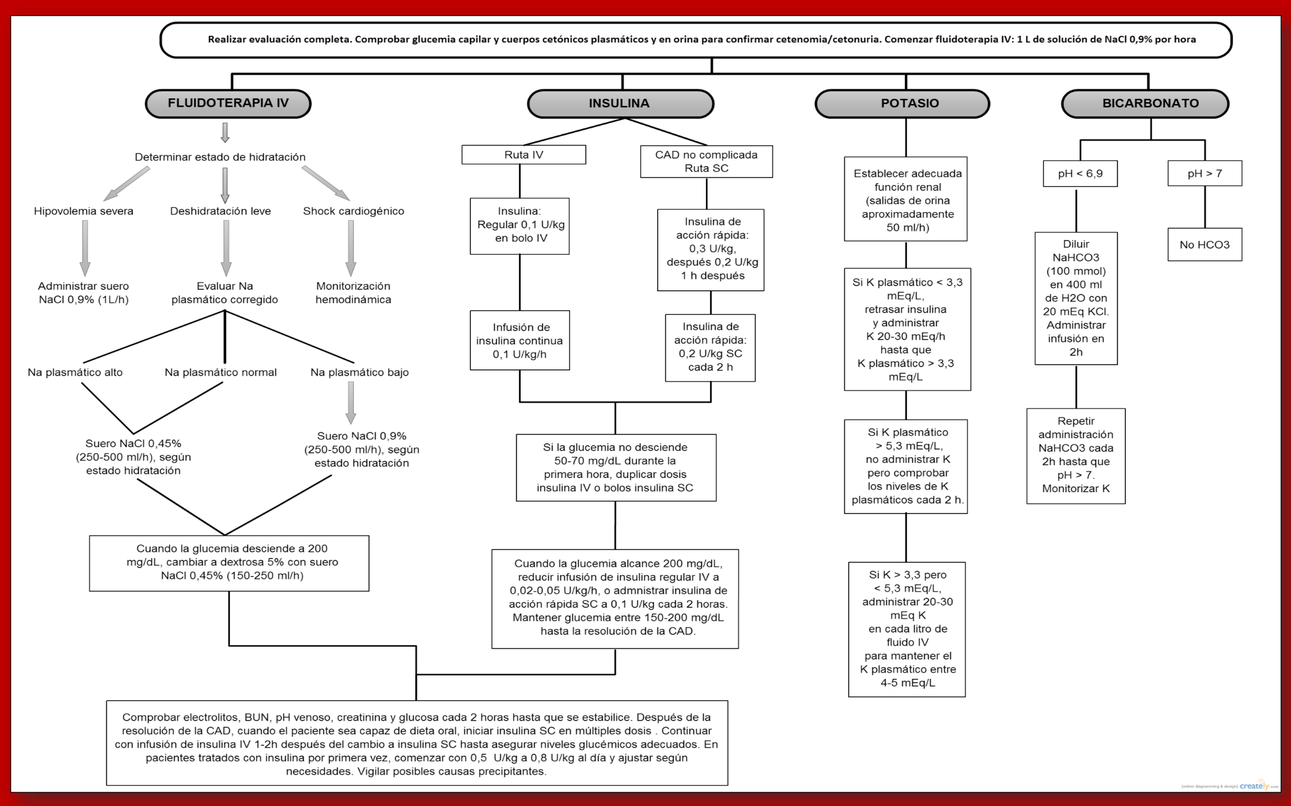

DISCUSIÓN:

La Cetoacidosis diabética puede ser la forma de presentación de una diabetes mellitus tipo 1 no filiada. La polifagia, polidipsia, poliuria, y pérdida de peso es frecuente que sean síntomas sugestivos del diagnóstico de Diabetes Mellitus. Las manifestaciones clínicas de la cetoacidosis diabética son muy variadas y generalmente no se relacionan de forma directa con la gravedad de la acidosis, con excepción del estado de conciencia. Los síntomas en el caso de una cetoacidosis ya instaurada son más inespecíficos y difusos, en este caso se confundieron con una crisis de ansiedad.

Los signos clásicos de la CAD incluyen hiperglucemia, acidosis y deshidratación. El paciente había adelgazado 20 kg en los tres meses anteriores y presentaba nicturia, pero no se consideró significativo inicialmente y no se indagó más en profundidad durante la historia clínica. Este caso resalta la relevancia de la educación social en cuánto a los síntomas de debut de la diabetes y la importancia de la sospecha clínica.

Protocolo para el manejo de pacientes adultos con CAD

BIBLIOGRAFÍA

(1) Tomada y editada de: Copyright © 2006 American Diabetes Association From Diabetes Care Vol 29, Issue 12, 2006. Modifications from Diabetes Care, Vol 32, Issue 7, 2009.

(2) Abbas E Kitabchi, Irl B Hirsch, Michael Emmett. Diabetic ketoacidosis and hyperosmolar hyperglycemic state in adults: Treatment. Up to date 2014.